

Recoverin-Antikörper positive paraneoplastische Retinopathie bei einem Patienten mit bekanntem Prostatakarzinom

Zoller K¹, Gradl C¹, Calabek B^{1,2}, Freydl E¹, Ettl A³, Hildebrandt J³, Höftberger R⁴, Oberndorfer S^{1,2}

¹Neurologie, Universitätsklinikum St Pölten, KLPU
²Karl Landsteiner Institut für Neurologie und Neuropsychologie
³Augenabteilung, Universitätsklinikum St Pölten, KLPU
⁴Klinisches Institut für Neurologie, Obersteiner Institut, Medizinische Universität Wien/AKH-Wien

Einleitung:

Eine karzinomassoziierte Retinopathie (KAR) ist ein äußerst seltenes paraneoplastisches Syndrom. Die ersten Fälle von paraneoplastischen Retinopathien wurden 1976 von Sawyer veröffentlicht¹. Der Recoverin-Antikörper ist der am häufigste nachgewiesene Antikörper bei einer KAR.² Er verursacht eine Apoptose der Photorezeptorzellen in der Retina, welche physiologisch Recoverin exprimieren.^{3,4} Recoverin-Antikörper können im Serum und Liquor nachgewiesen werden.⁵ Jedoch entwickeln nur wenige Patienten mit Recoverin-Antikörpern im Serum eine KAR.⁵ Oftmals treten Symptome einer KAR bereits vor Erstdiagnose des Karzinoms auf.⁶ Am häufigsten wurden KARs im Rahmen von kleinzelligen Lungenkarzinomen, gefolgt von gynäkologischen Karzinomen beobachtet.^{6,7} Im Zusammenhang mit Prostatakarzinomen kann eine KAR ebenfalls auftreten.⁸⁻¹⁰ Jedoch werden nur etwa 7% der KARs durch Prostatakarzinome verursacht.⁸ Der Nachweis von Recoverin-Antikörpern bei einer KAR nach Prostatakarzinom ist bis dato in der Literatur lediglich vereinzelt beschrieben.^{8,11-13}

Fallbericht:

Ein 83-jähriger Patient stellte sich mit plötzlichem Visusverlust bds. nach dem Aufwachen bei uns vor. Ergab an nur noch Umrisse zu erkennen und bei geschlossenen Augen bunte Girlanden zu sehen. Am Tag davor hatte er abends ein „Punktsehen“ bds. bemerkt. Anamnestisch vorbekannt war ein Prostatakarzinom pT1c Gleason 8 mit einer Knochenmetastase im Os ilium links. Es bestand ein Zustand nach LHRH- und Denosumab-Therapie vor einem Jahr sowie einer transurethralen Prostata-Resektion.

Der neurologische Aufnahmezustand war bis auf eine träge Lichtreaktion und den o.g. Visusverlust unauffällig.

In der augenärztlichen Untersuchung zeigte sich ein fast totaler Gesichtsfeldausfall mit minimalem zentralem Gesichtsfeldrest bds. (siehe Abbildung 1 und 2). Der zentrale Restvisus war mit 1,0 rechts und 0,9 links recht gut. Der Augenfundus wies keine Pigmentveränderungen auf.

Die weitere Durchuntersuchung mittels CCT und kranielem MRT erbrachte keinen Hinweis auf ein rezentes zerebrales Geschehen. Die Duplex-Sonographie der A. supratrochlearis, der extracraniellen Carotiden und der A. vertebralis zeigte orthograde Gefäße ohne hämodynamisch wirksame Stenosen. Die Sonographie der A. temporalis superficialis erbrachte keinen Hinweis auf eine Arteriitis temporalis.

Im weiteren Verlauf des Krankenhausaufenthaltes wurde eine Elektroretinographie (ERG) durchgeführt. Die Ganzfeld-ERG war hochpathologisch mit keiner Ableitbarkeit im skotopischen und photopischen Bereich. Die multifokale ERG zeigte völlig flache Ableitungen mit kaum noch einer zentralen Erhebung. Die Muster-ERG war gar nicht ableitbar. Auf die Erhebung der visuell evozierten Potentiale (VEP) konnte daher verzichtet werden, da keine Ableitbarkeit zu erwarten war.

Weder in der neurologischen noch in der augenärztlichen Durchuntersuchung konnte eine Ursache für den Visusverlust gefunden werden. Daraufhin wurde das Serum des Patienten auf das Vorliegen von Recoverin-Antikörpern untersucht. Im Euroline Recoverin Blot sowie im gewebsspezifischen Screening (Rattenretina) zeigte sich eine deutliche, spezifische Anfärbung. Dies spricht für das Vorliegen von Recoverin-Antikörpern. Für weitere Antikörper (Huu, Yo, Ri, Tr, CV2, Amphiphysin, Ma1/2, PKCgamma, CARPVIII, ARHGAP26, SOX1, GAD65, AK5, Homer3) gab es keinen Hinweis.

Die Diagnose einer Recoverin-Antikörper positiven KAR wurde in Zusammenschau mit der klinischen Befundkonstellation, der Anamnese des Prostatakarzinoms und dem Recoverin-Antikörper Nachweis gestellt. Der Patient erhielt eine hochdosierte Steroidtherapie. Eine Besserung der Symptomatik blieb jedoch aus. Das Prostatakarzinom wurde in weiterer Folge palliativ mit Carboplatin/Etoposid behandelt.

Linkes Auge (OS) / 14.10.2016 / 16:13:33

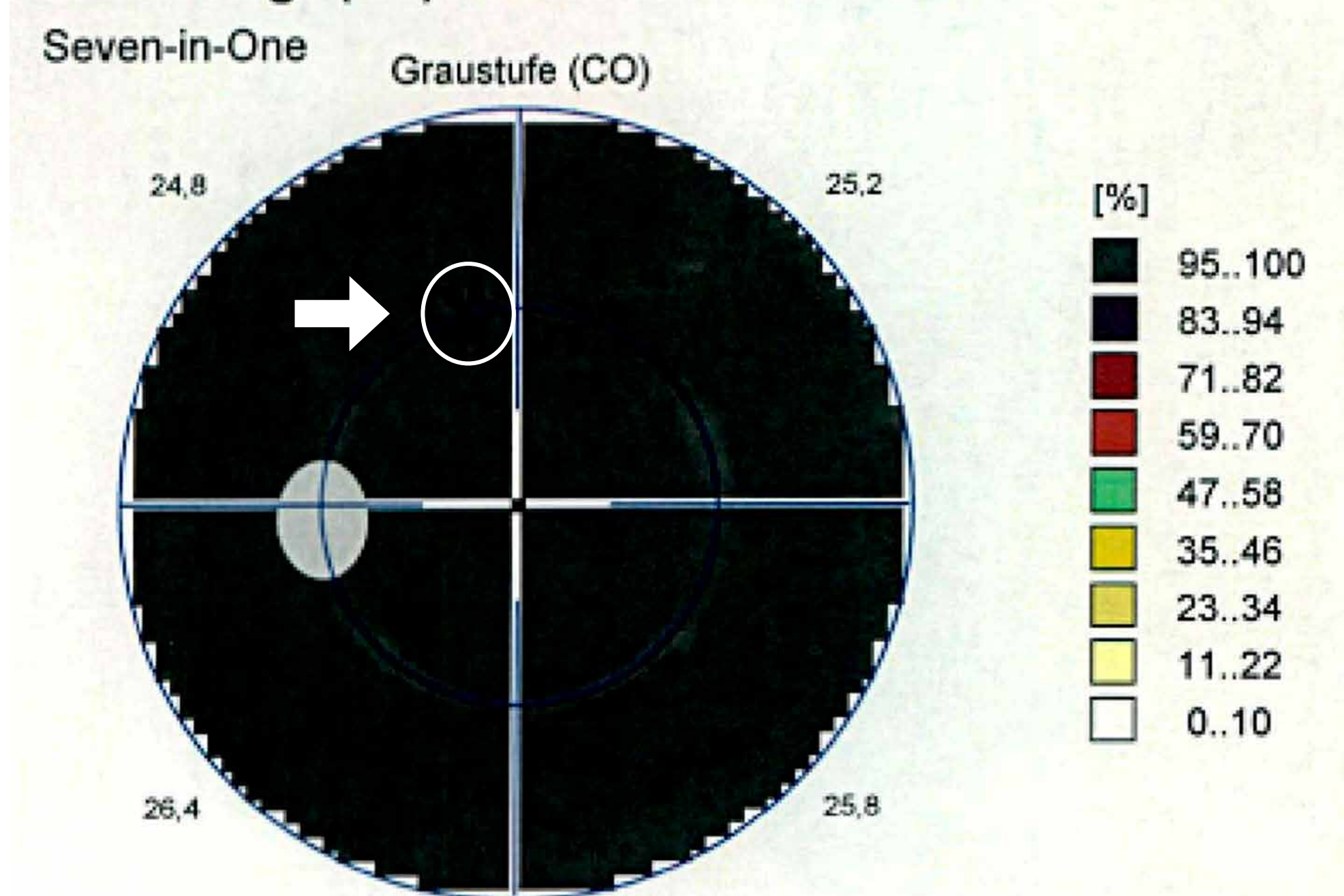


Abbildung 1: Perimetrie des linken Auges
Schwarzfeldmessung im Sinne eines fast totalen Gesichtsfeldausfalls

Rechtes Auge (OD) / 14.10.2016 / 16:03:45

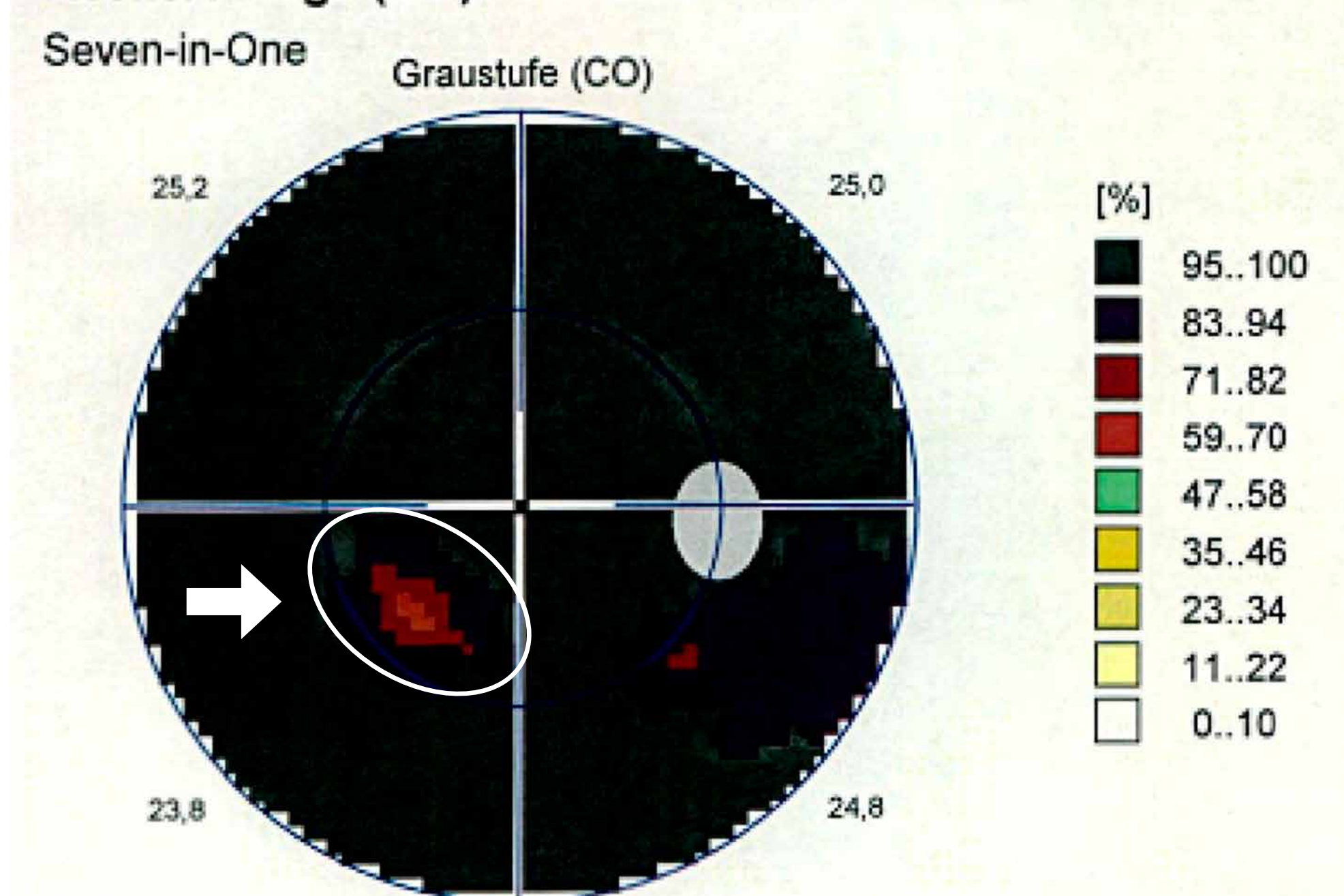


Abbildung 2: Perimetrie des rechten Auges
Minimaler zentraler Restvisus bei fast totaler Gesichtsfeldausfall

Diskussion:

Die Prodromii, die klinische Befundkonstellation, der sonst unauffällige neurologische Status, die unauffällige kraniale Bildgebung, der augenärztliche Befund, der positive Antikörper Befund und der Verlauf bei unserem Patienten sind typisch für eine KAR.¹⁴⁻¹⁶ Uncharakteristisch für dieses Krankheitsbild ist jedoch der akute Onset. Meist dauert es einige Wochen bis sich das Maximalbild der Symptomatik entwickelt.^{15,16} Es kann allerdings nicht gänzlich ausgeschlossen werden, dass bei unserem Patienten eine Sehstörung ohne subjektive Beeinträchtigung bereits länger Zeit vorlag. Häufig treten Recoverin-Antikörper positive KARs schon vor der Erstdiagnose des Karzinoms auf.^{2,4} Bei unserem Patienten manifestierte sich die KAR jedoch ein Jahr nach der Diagnose des Prostatakarzinoms. Diese Fallbeschreibung ergänzt die spärliche Literatur zu Recoverin-Antikörper positiven KARs bei Prostatakarzinom.⁷⁻¹⁰

Referenzen:

- Sawyer, R. et al. Blindness caused by photoreceptor degeneration as a remote effect of cancer. Am. J. Ophthalmol. 81, 606-613 (1976).
- Rahimy, E. et al. Paraneoplastic and non-paraneoplastic retinopathy and optic neuropathy: evaluation and management. Surv. Ophthalmol. 58, 430-458 (2013).
- Adamus, G. et al. Anti-recoverin antibodies induce an increase in intracellular calcium, leading to apoptosis in retinal cells. J. Autoimmun. 26, 146-153 (2006).
- Adamus, G. Autoantibody-induced apoptosis as a possible mechanism of autoimmune retinopathy. Autoimmun. Rev. 2, 63-68 (2003).
- Savchenko, M. et al. Autoantibodies against the Ca(2+)-binding protein recoverin in blood sera of patients with various oncological diseases. Oncol. Lett. 3, 377-382 (2012).
- Chan, J. W. Paraneoplastic retinopathies and optic neuropathies. Surv. Ophthalmol. 48, 12-38 (2003).
- Bazhin, A. et al. Recoverin as a cancer-retina antigen. Cancer Immunol. Immunother. CII 56, 110-116 (2007).
- Adamus, G. Autoantibody targets and their cancer relationship in the pathogenicity of paraneoplastic retinopathy. Autoimmun. Rev. 8, 410-414 (2009).
- Adamus, G. et al. The occurrence of serum autoantibodies against enolase in cancer-associated retinopathy. Clin. Immunol. Immunopathol. 78, 120-129 (1996).
- Adamus, G. et al. Molecular biomarkers for autoimmune retinopathies: significance of anti-transducin-alpha autoantibodies. Exp. Mol. Pathol. 87, 195-203 (2009).
- Ohguro, H. et al. Clinical and immunologic aspects of cancer-associated retinopathy. Am. J. Ophthalmol. 137, 1117-1119 (2004).
- Yang, S. et al. GCAP1, Rab6, and HSP27: Novel Autoantibody Targets in Cancer-Associated Retinopathy and Autoimmune Retinopathy. Transl. Vis. Sci. Technol. 5, 1 (2016).
- Matsui, Y. et al. Electrophysiological findings in paraneoplastic retinopathy. Graefes Arch. Clin. Exp. Ophthalmol. Albrecht Von Graefes Arch. Klin. Exp. Ophthalmol. 230, 324-328 (1992).
- Chan, J. W. Paraneoplastic retinopathies and optic neuropathies. Surv. Ophthalmol. 48, 12-38 (2003).
- Choi, E. et al. Non-Paraneoplastic Autoimmune Retinopathy: The First Case Report in Korea. Yonsei Med. J. 57, 527-531 (2016).
- Sobottka, B. et al. [Carcinoma-associated retinopathy: a review with clinical examples]. Klin. Monatsbl. Augenheilkd. 216, 17-24 (2000).